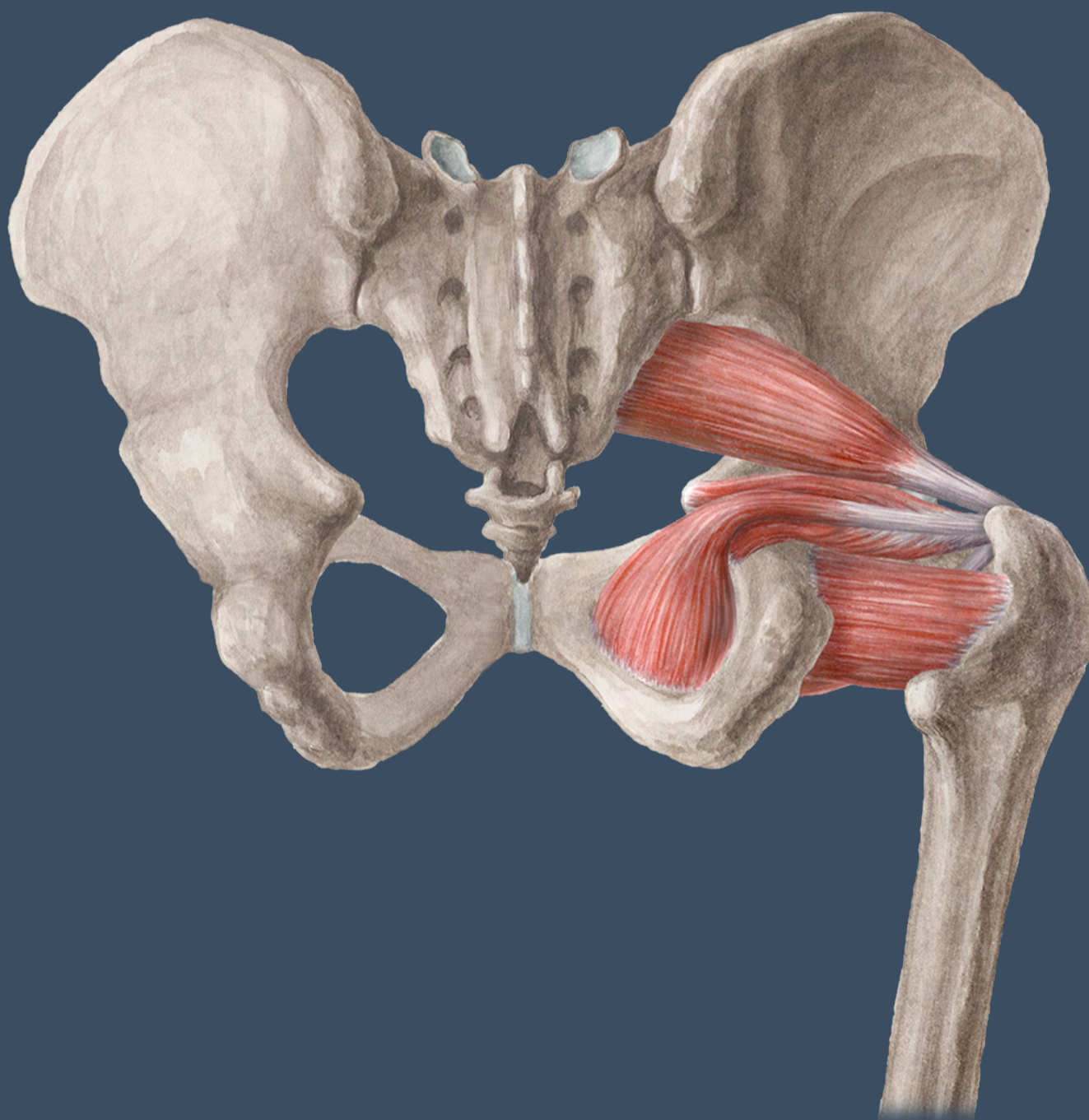
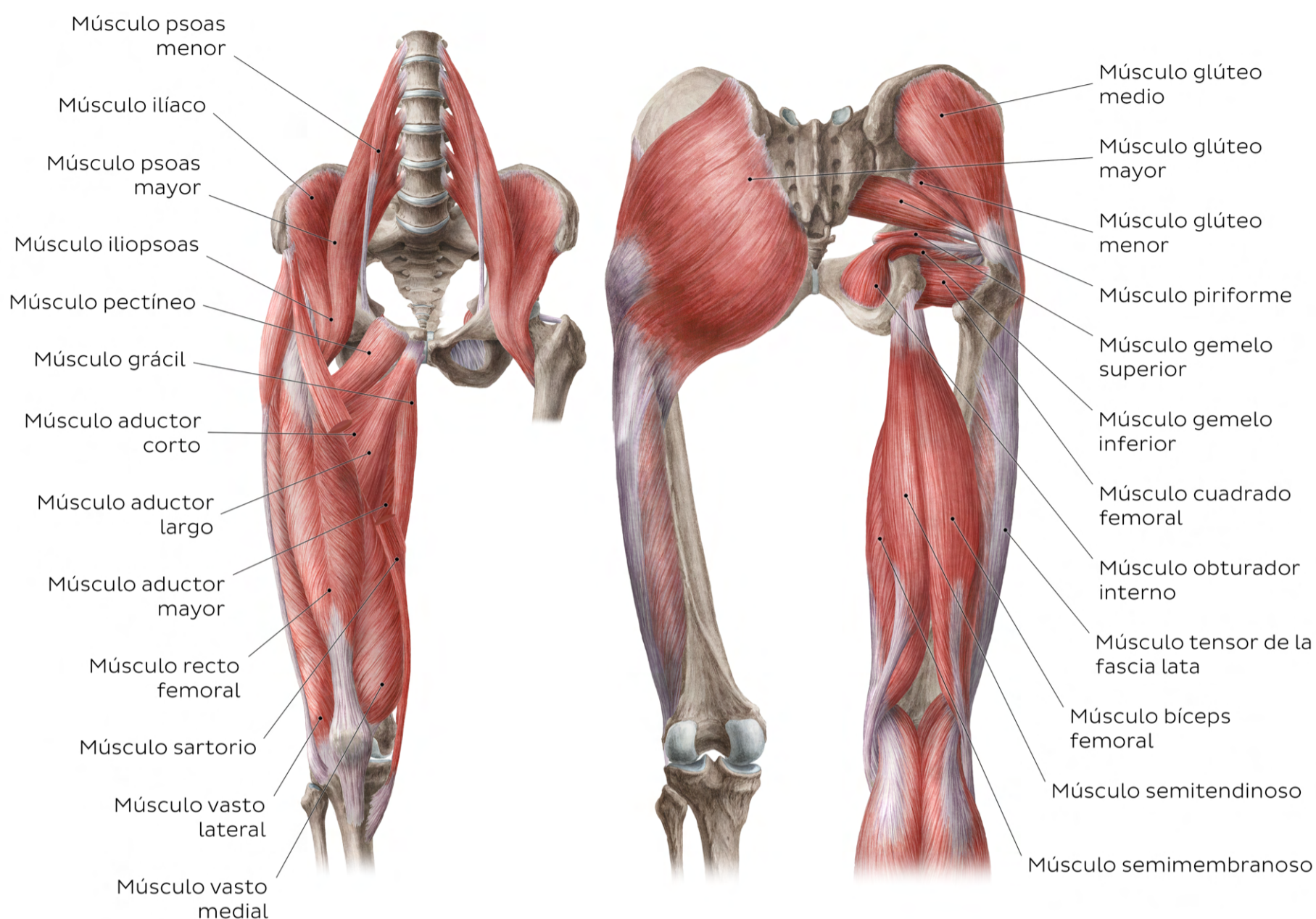


Hoja de repaso

Extremidad inferior: Tablas de músculos



Músculos de la cadera y el muslo



Músculos del glúteo	Origen	Inserción	Inervación	Función
Glúteo mayor	Cara posterolateral del sacro y cóccix, cara glútea del ilion (detrás de la línea glútea posterior), fascia toracolumbar, ligamento sacrotuberoso	Tracto iliotibial, tuberosidad glútea del fémur	Nervio glúteo inferior (L5- S2)	Articulación coxofemoral: extensión del muslo, rotación externa del muslo, abducción del muslo (porción superior), Aducción del muslo (porción inferior)
Glúteo medio	Cara glútea del ilion (entre la líneas glúteas anterior y posterior)	Cara lateral del trocánter mayor del fémur	Nervio glúteo superior (L4-S1)	Articulación coxofemoral: abducción del muslo, rotación interna del muslo (porción anterior); estabilización de la pelvis
Glúteo menor	Cara glútea del ilion (entre las líneas glúteas anterior e inferior)	Cara anterior del trocánter mayor del fémur		
Tensor de la fascia lata	Espina ilíaca anterior superior, labio externo de la cresta ilíaca	Tracto iliotibial		Articulación coxofemoral: rotación interna del muslo (abducción débil) Articulación de la rodilla: rotación externa de la pierna (flexión débil de la pierna/extensión) Estabiliza la articulación coxofemoral y de la rodilla

Músculos rotadores internos de la cadera		Origen	Inserción	Inervación	Función
Ilíaco		Fosa ilíaca	Trocánter menor del fémur	Nervio femoral	Articulación coxofemoral: flexión del muslo/tronco, rotación externa del muslo; flexión lateral del tronco
Psoas mayor		Cuerpos vertebrales de T12-L4, discos intervertebrales entre T12-L4, procesos costales entre las vértebras L1-L5			
Psoas menor		Cuerpos vertebrales de T12 y L1	Eminencia iliopúbica del hueso coxal, cresta pectínea	Ramos anteriores de los nervios espinales L1-L3 (Psoas menor: solamente L1)	Flexión débil del tronco
Obturador externo		Cara anterior de la membrana obturatriz, límites óseos del foramen obturador	Fosa trocantérica del fémur	Nervio obturador (L3, L4)	Articulación coxofemoral: rotación externa del muslo, abducción del muslo (con la cadera flexionada); estabiliza cabeza del fémur en el acetábulo
Tríceps coxae	Obturador interno	Rama isquiopubiana, cara posterior de la membrana obturatriz	Cara medial del trocánter mayor del fémur	Nervio del músculo obturador interno (L5, S1)	
	Gemelo superior	Espina ciática	Cara medial del trocánter mayor del fémur, (a través del tendón del obturador interno)	Nervio del músculo cuadrado femoral (L4-S1)	
	Gemelo inferior	Tuberosidad del isquion			
Piriforme		Cara anterior del sacro (entre S2 y S4), cara glútea del ilion (cerca de la espina ilíaca posterior inferior), (ligamento sacrotuberoso)	Vértice del trocánter mayor del fémur	Nervio del músculo piriforme (S1-S2)	
Cuadrado femoral		Tuberosidad del isquion	Cresta intertrocantérica del fémur	Nervio del músculo cuadrado femoral (L4-S1)	Articulación coxofemoral: rotación externa del muslo, estabiliza la cabeza del fémur en el acetábulo

Músculos anteriores del muslo	Origen	Inserción	Inervación	Función
Sartorio	Espina ilíaca anterior superior	Extremo proximal de la tibia debajo del cóndilo medial (a través de la pata de ganso)	Nervio femoral (L2-L4) (Sartorio, solo L2-L3)	Articulación coxofemoral: flexión, abducción y rotación externa del muslo Articulación de la rodilla: flexión y rotación interna de la pierna
Recto femoral	Espina ilíaca anterior inferior, surco supraacetabular del ilion	Tuberosidad tibial (a través del ligamento patelar), patela (cóndilo lateral de la tibia)		Articulación coxofemoral: flexión del muslo Articulación de la rodilla: extensión de la pierna
Vasto intermedio	Cara anterior del cuerpo del fémur	Tuberosidad tibial (a través del ligamento patelar), patela (Cóndilo lateral de la tibia)		Articulación de la rodilla: extensión de la pierna
Vasto lateral	Línea intertrocantérica, tuberosidad glútea, trocánter mayor, línea áspera del fémur			
Vasto medial	Línea intertrocantérica, línea pectina, línea áspera y línea supracondílea medial del fémur	Tuberosidad tibial (a través del ligamento patelar), patela (Cóndilo medial de la tibia)		

Músculos posteriores del muslo	Origen	Inserción	Inervación	Función
Semimembranoso	Tuberosidad del isquion (impresión superolateral)	Cóndilo medial de la tibia	División tibial del nervio ciático (L5-S2)	Articulación coxofemoral: extensión y rotación interna del muslo Articulación de la rodilla: flexión y rotación interna de la pierna, estabiliza la pelvis
Semitendinoso	Tuberosidad del isquion (impresión superolateral)	Extremo proximal de la tibia debajo al cóndilo medial (A través de la pata de ganso)		
Bíceps femoral	Cabeza larga: tuberosidad del isquion (impresión inferomedial), ligamento sacrotuberoso Cabeza corta: línea áspera del fémur (labio lateral), línea supracondílea lateral del fémur	Cabeza de la fíbula (cara lateral)	Cabeza larga: división tibial del nervio ciático (L5-S2) Cabeza corta: división fibular común del nervio ciático (L5-S2)	Articulación coxofemoral: extensión y rotación externa del muslo Articulación de la rodilla: flexión y rotación externa de la pierna, estabiliza la pelvis

Compartimento femoral medial	Origen	Inserción	Inervación	Función
Pectíneo	Rama superior del pubis (cresta pectínea)	Línea pectínea del fémur, línea áspera del fémur	Nervio femoral (L2, L3) (Nervio obturador (L2, L3))	Articulación coxofemoral: flexión, aducción, rotación externa y rotación interna del muslo; estabilización de la pelvis
Aductor mayor	Porción aductora: rama inferior del pubis, rama del isquion Porción isquiocondilar: tuberosidad del isquion	Porción aductora: tuberosidad glútea del femur, línea áspera (labio medial), línea supracondílea medial Porción isquiocondilar: tubérculo del aductor del fémur	Porción aductora: nervio obturador (L2-L4) Porción isquiocondilar: división tibial del nervio ciático (L4)	Articulación coxofemoral: flexión, aducción, rotación externa (porción aductora), extensión y rotación interna del muslo (Porción isquiocondilar); estabilización de la pelvis
Aductor mínimo	Rama inferior del pubis	Tuberosidad glútea del femur	Nervio obturador (L2-L4)	Articulación coxofemoral: aducción y rotación externa del muslo
Aductor largo	Cuerpo anterior del pubis	Línea áspera del fémur (labio medial)		Articulación coxofemoral: flexión, aducción y rotación externa del muslo; estabilización de la pelvis
Aductor corto	Cuerpo anterior del pubis, rama inferior del pubis			Articulación coxofemoral: flexión, aducción y rotación externa del muslo; estabilización de la pelvis
Grácil	Cuerpo anterior del pubis, rama inferior del pubis, rama del isquion	Cara medial de la tibia proximal (a través de la pata de ganso)	Nervio obturador (L2-L3)	Articulación coxofemoral: flexión y aducción del muslo Articulación de la rodilla: Flexión y rotación interna de la pierna

Músculos de la pierna

Músculo fibular largo

Músculo tibial anterior

Músculo tercer fibular

Músculo extensor largo de los dedos

Músculo extensor largo del dedo gordo

Músculo fibular corto

Músculo gastrocnemio

Músculo sóleo

Músculo plantar

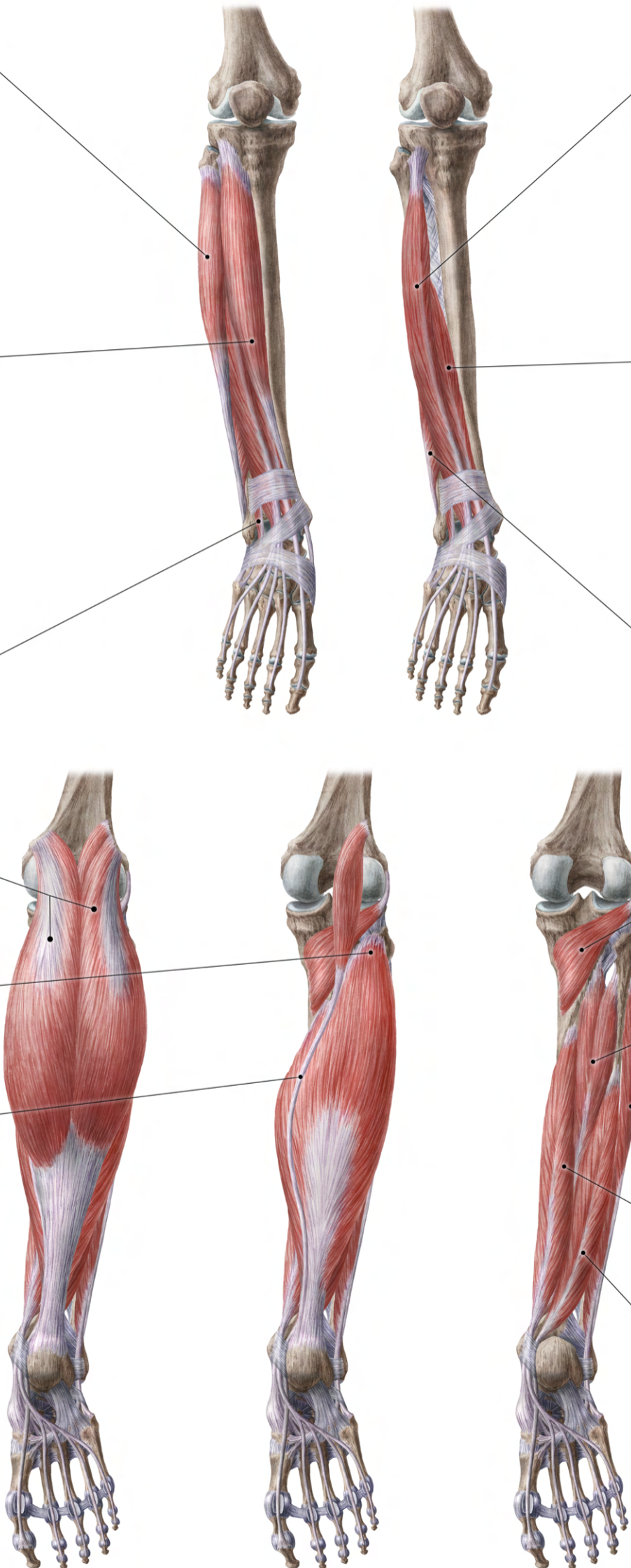
Músculo poplíteo

Músculo tibial posterior

Músculo fibular largo

Músculo flexor largo de los dedos

Músculo flexor largo del dedo gordo

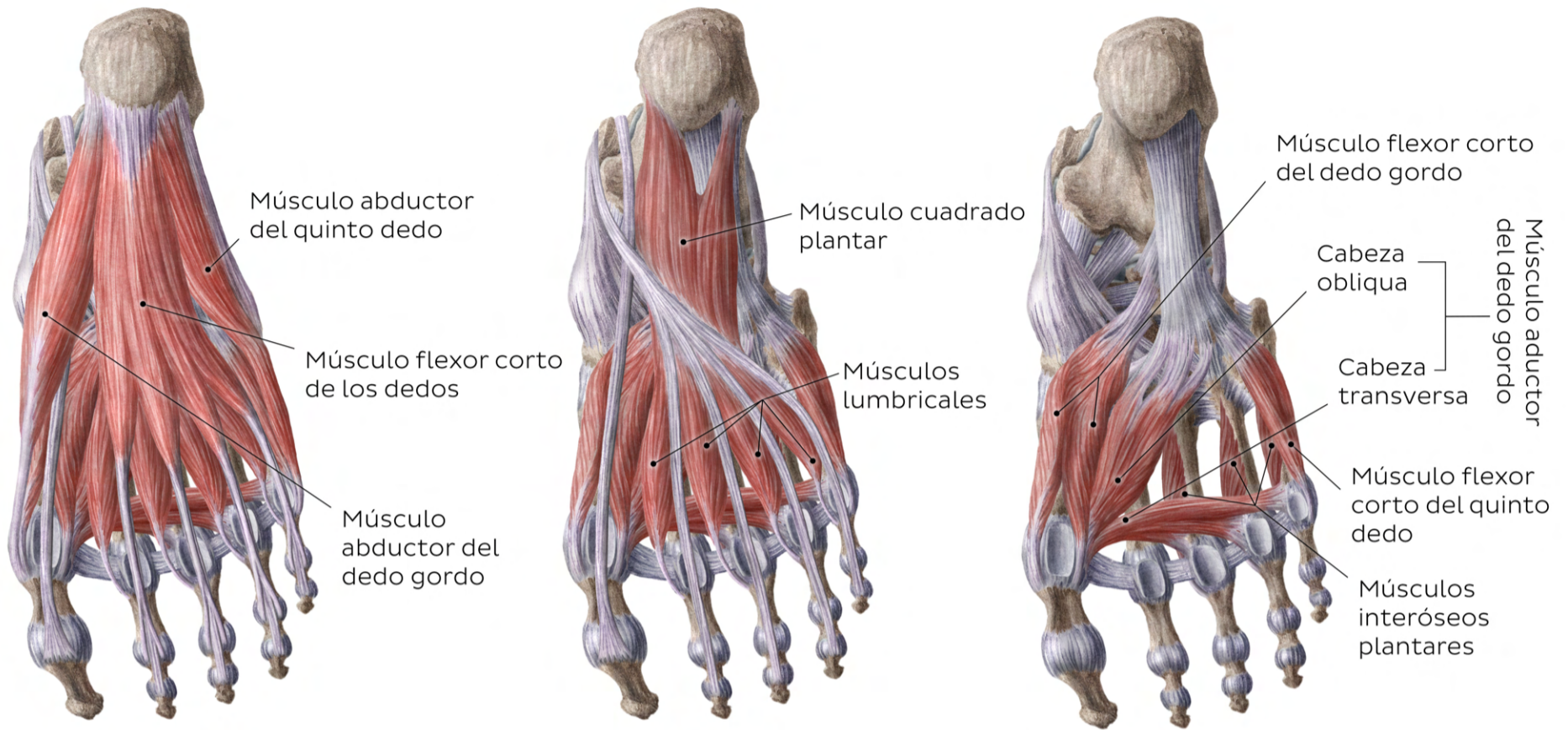


Músculos anteriores de la pierna	Origen	Inserción	Inervación	Función
Tibial anterior	Cóndilo lateral de la tibia, mitad proximal de la cara lateral de la tibia, membrana interósea	Hueso cuneiforme medial, base del 1er metatarsiano	Nervio fibular profundo (L4, L5)	Articulación talocrural: dorsiflexión del pie Articulación talocalcánea: inversión del pie Sostiene la porción medial del arco longitudinal del pie
Extensor largo del dedo gordo	Cara medial de la fíbula (tercio medio), membrana interósea	Base de la falange distal del primer dedo del pie	Nervio fibular profundo (L5, S1)	Articulación metatarsofalángica e interfalángica del primer dedo del pie: extensión Articulación talocrural: dorsiflexión del pie
Extensor largo de los dedos	Cara medial de la fíbula (mitad proximal), cóndilo lateral de la tibia, membrana interósea	Falanges distales y medias del 2º-5º dedo del pie		Articulaciones metatarsofalángicas e interfalángicas del 2º-5º dedo: extensión Articulación talocrural: dorsiflexión del pie Articulación talocalcánea: eversión del pie
Tercer fibular	Cara medial de la fíbula (tercio distal), tabique intermuscular anterior	Cara dorsal de la base del quinto metatarsiano		Articulación talocrural: dorsiflexión del pie Articulación talocalcánea: eversión del pie

Compartimento lateral de la pierna	Origen	Inserción	Inervación	Función
Fibular largo	Cabeza de la fíbula, 2/3 proximales de la cara lateral de la fíbula, tabique intermuscular anterior y posterior de la pierna	Hueso cuneiforme medial, 1er metatarsiano	Nervio fibular superficial (L5, S1)	Articulación talocrural: flexión plantar del pie Articulación talocalcánea: eversión del pie Sostiene al arco longitudinal y transversal del pie
Fibular corto	2/3 distal de la cara lateral de la fíbula, tabique intermuscular anterior de la pierna	Tuberosidad del quinto metatarsiano		Articulación talocrural: flexión plantar del pie Articulación talocalcánea: eversión del pie

Músculos posteriores de la pierna	Origen	Inserción	Inervación	Función
Gastrocnemio	<p>Cabeza lateral: cara posterolateral del cóndilo lateral del fémur</p> <p>Cabeza medial: cara posterior del cóndilo medial del fémur, cara poplítea del cuerpo del fémur</p>	Cara posterior del calcáneo (a través del tendón calcáneo)	Nervio tibial (S1, S2)	Articulación talocrural: flexión plantar del pie Articulación de la rodilla: flexión de la pierna
Sóleo	Línea del sóleo, borde medial de la tibia, cabeza de la fíbula, borde posterior de la fíbula			Articulación talocrural: flexión plantar del pie
Plantar	Línea supracondílea lateral del fémur, ligamento poplíteo oblicuo de la rodilla			Articulación talocrural: flexión plantar del pie Articulación de la rodilla: flexión de la rodilla
Poplíteo	Cóndilo lateral del fémur, asta posterior del menisco lateral de la articulación de la rodilla	Cara posterior de la porción proximal de la tibia	Nervio tibial (L4-S1)	Desbloquea y estabiliza la articulación de la rodilla
Tibial posterior	Cara posterior de la tibia, cara posterior de la fíbula, membrana interósea	Tuberosidad del hueso navicular, todos los huesos cuneiformes, bases del 2º-4º metatarsiano (hueso cuboides)	Nervio tibial (L4, L5)	Articulación talocrural: flexión plantar del pie Articulación talocalcánea: inversión del pie Sostiene al arco longitudinal medial del pie
Flexor largo de los dedos	Cara posterior de la tibia, (inferior a la línea del sóleo)	Bases de las falanges distales del 2º-5º dedo del pie	Nervio tibial (L5-S2)	Articulaciones metatarsofalángicas e interfalángicas del 2º-5º dedo del pie: flexión de los dedos Articulación talocrural: flexión plantar del pie Articulación talocalcánea: inversión del pie
Flexor largo del dedo gordo	Cara posterior de la fíbula (2/3 distales), membrana interósea, tabique intermuscular posterior, fascia del músculo tibial posterior	Base de la falange distal del primer dedo del pie	Nervio tibial (S2, S3)	Articulación metatarsofalángica e interfalángica del primer dedo del pie: flexión del dedo Articulación talocrural: flexión plantar del pie Articulación talocalcánea: inversión del pie

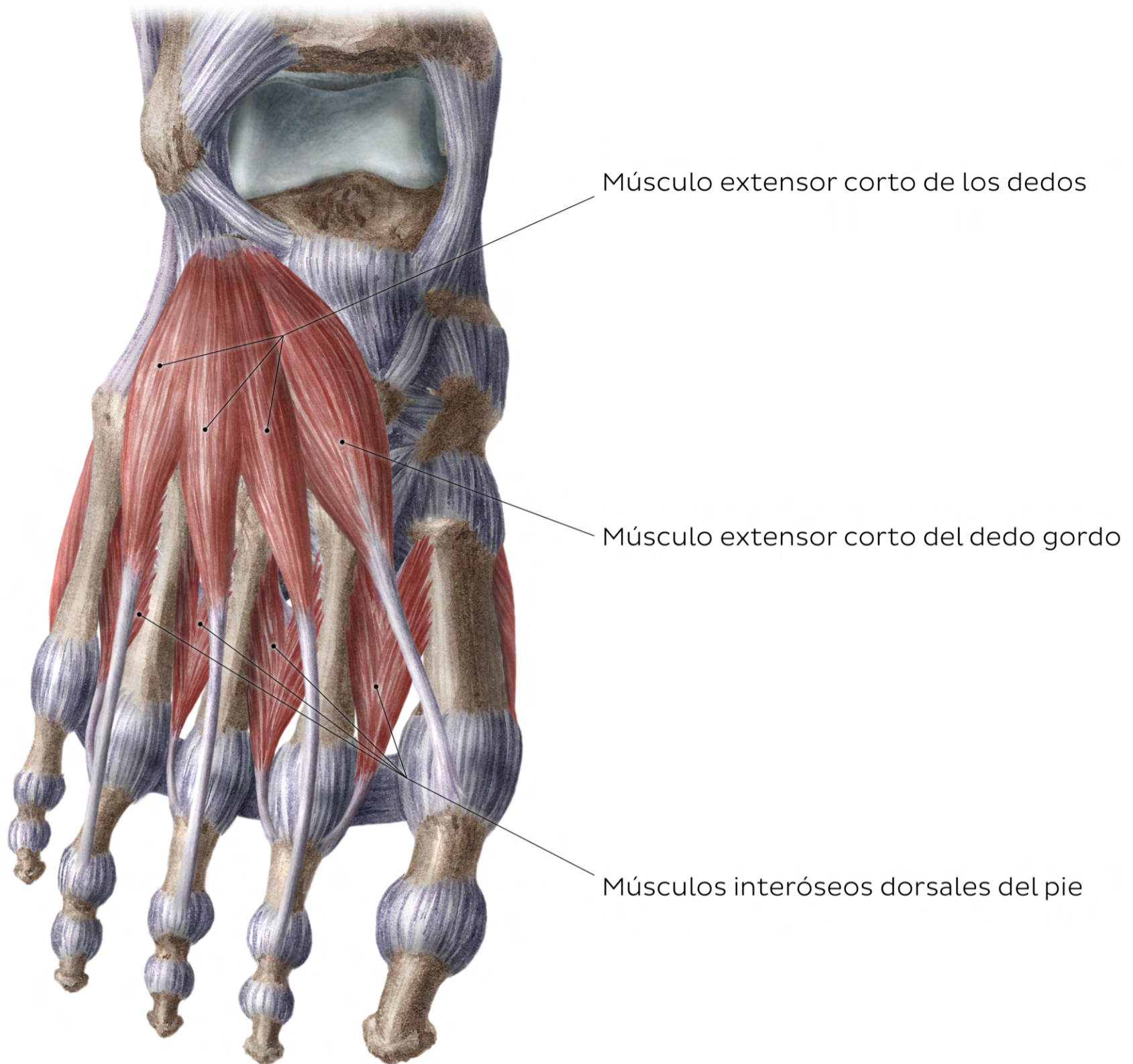
Músculos del pie



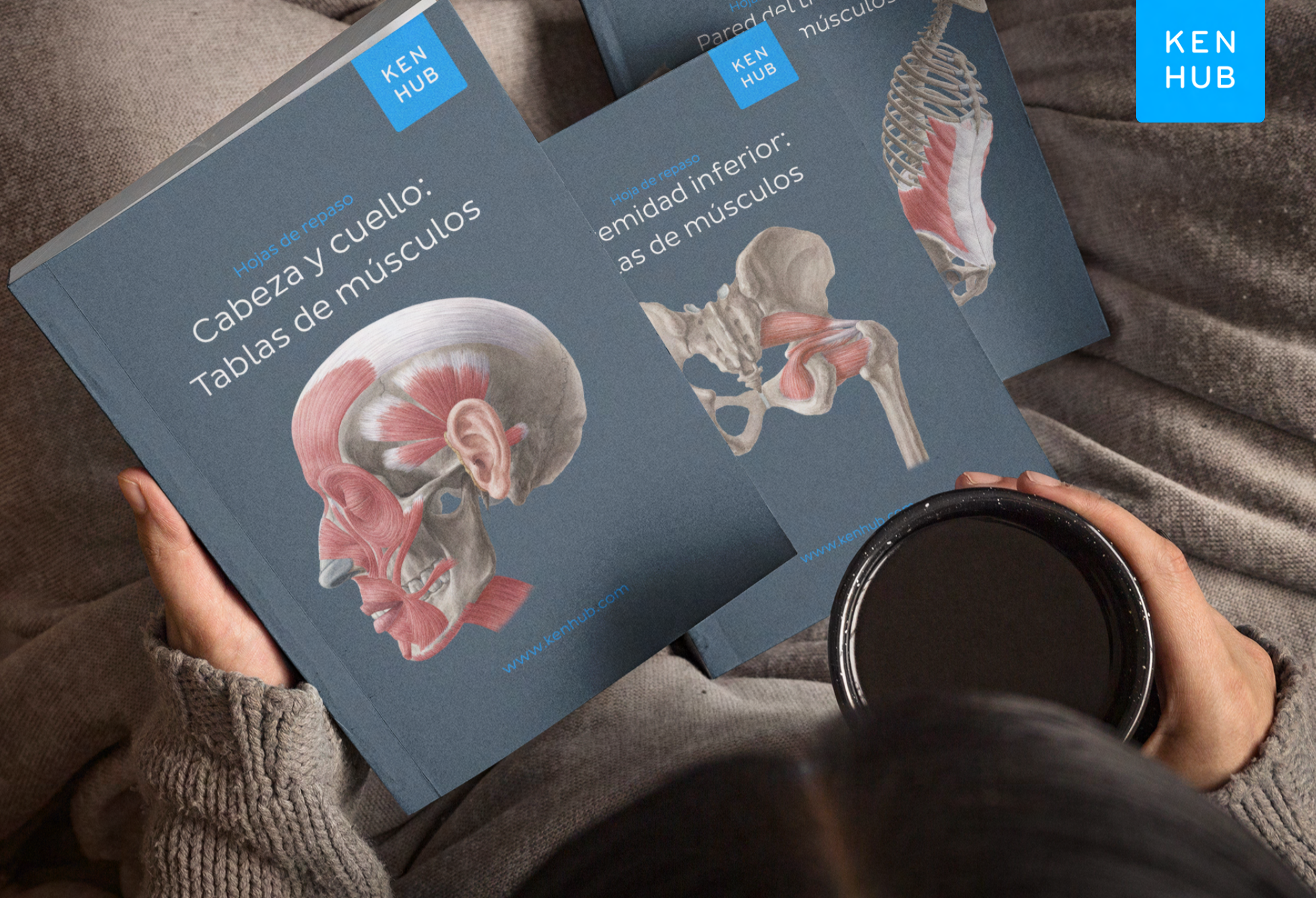Músculos plantares mediales	Origen	Inserción	Inervación	Función
Abductor del dedo gordo	Proceso medial de la tuberosidad calcánea, retináculo de los músculos flexores del pie, aponeurosis plantar	Base de la falange proximal del primer dedo del pie	Nervio plantar medial (S1-S3)	Articulación metatarsofalángica del primer dedo: abducción y flexión del dedo; soporte al arco longitudinal del pie
Flexor corto del dedo gordo	Tendon del tibial posterior, hueso cuneiforme medial, hueso cuneiforme lateral, hueso cuboides	Cara lateral y medial de la base de la falange proximal del primer dedo del pie	Nervio plantar medial (S1,S2)	Articulación metatarsofalángica del primer dedo: flexión del dedo; soporte al arco longitudinal del pie
Aductor del dedo gordo (*ubicado en el compartimento central)	Cabeza obliqua: bases del 2º-4º metatarsiano, hueso cuboides, hueso cuneiforme lateral, tendón del músculo fibular largo Cabeza transversa: ligamentos metatarsofalángicos plantares y metatarsianos transversos profundos de los 3º-5º dedos	Cara lateral de la base de la falange proximal del primer dedo del pie	Nervio plantar lateral (S2,S3)	Articulación metatarsofalángica del primer dedo: aducción y flexión del dedo; soporte al arco longitudinal y transversal del pie

Músculos plantares centrales	Origen	Inserción	Inervación	Función
Flexor corto de los dedos	Proceso medial de la tuberosidad calcánea, aponeurosis plantar	Falanges medias del 2º-5º dedo del pie	Nervio plantar medial (S1-S3)	Articulaciones metatarsofalángicas del 2º-5º dedo: flexión de los dedos; soporte al arco longitudinal del pie
Cuadrado plantar	Cara medial del calcáneo, proceso lateral de la tuberosidad calcánea	Tendón del músculo flexor largo de los dedos	Nervio plantar lateral (S1-S3)	Articulaciones metatarsofalángicas del 2º-5º dedo: flexión de los dedos
Lumbricales (4)	Tendón del músculo flexor largo de los dedos	Bases mediales de las falanges proximales y la expansión extensora del 2º- 5º dedo	1er Lumbrical: nervio plantar medial (S2,S3); Lumbricales 2-4: nervio plantar lateral (S2-S3)	Articulaciones metatarsofalángicas del 2º-5º dedo: flexión y aducción de los dedos Articulaciones interfalángicas del 2º-5º dedo del pie: extensión de los dedos
Interóseos plantares (3)	Caras mediales del 2º-4º metatarsiano	Bases mediales de las falanges proximales y la expansión extensora del 2º- 5º dedo	Nervio plantar lateral (S2-S3)	Articulaciones metatarsofalángicas del 3º-5º dedo: flexión y aducción de los dedos Articulaciones interfalángicas del 3º-5º dedo del pie: extensión de los dedos
Interóseos dorsales del pie (4)	Lados opuestos de los cinco metatarsianos (1º-5º)	1: Base medial de la falange proximal del 2º dedo 2-4: Bases laterales de las falanges proximales y la expansión extensor del 2º- 4º dedo		Articulaciones metatarsofalángicas del 2º-4º dedo: flexión y aducción de los dedos; Articulaciones interfalángicas del 2º-4º dedo del pie: extensión de los dedos

Músculos plantares laterales	Origen	Inserción	Inervación	Función
Abductor del quinto dedo	Tuberosidad calcánea, Aponeurosis plantar	Base de la falange proximal del 5º dedo, 5º metatarsiano	Nervio plantar lateral (S1-S3)	Articulación metatarsofalángica del 5º dedo: flexión y abducción del dedo; soporte al arco longitudinal del pie
Flexor corto del quinto dedo	Base del 5º metatarsiano, ligamento plantar largo	Base de la falange proximal del 5º dedo	Nervio plantar lateral (S2-S3)	Articulación metatarsofalángica del 5º dedo: flexión del dedo
Oponente del quinto dedo del pie	Ligamento plantar largo, Base del 5º metatarsiano, Vaina tendinosa del músculo fibular largo	Borde lateral del 5º metatarsiano	Nervio plantar lateral (S2-S3)	Articulación metatarsofalángica del 5º dedo: flexión y abducción del dedo

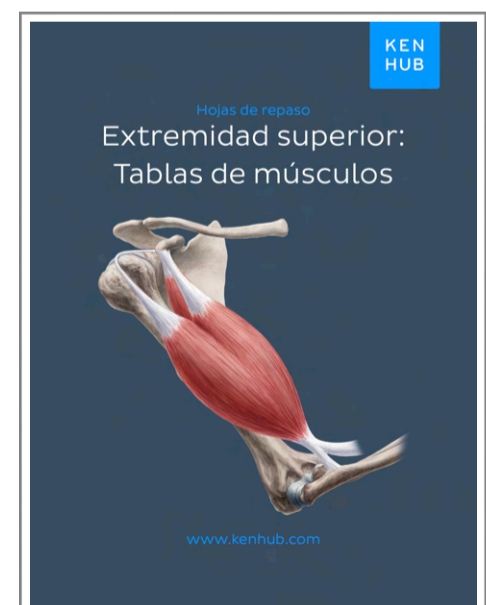
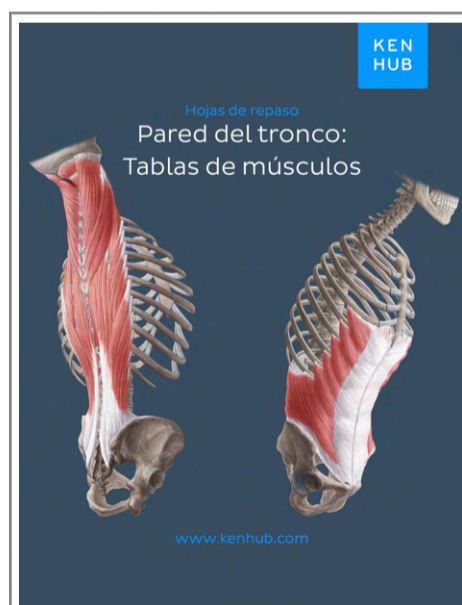


Músculos dorsales	Origen	Inserción	Inervación	Función
Extensor corto de los dedos	Cara superolateral del calcáneo, ligamento talocalcáneo interóseo, retináculo inferior de los músculos extensores del pie	Tendones del músculo extensor largo del 2º al 4º dedo	Nervio fibular profundo (L5,S1)	Articulaciones interfalángicas distales del 2º- 4º dedo del pie: extensión de los dedos
Extensor corto del dedo gordo	Cara superolateral del calcáneo	Falange proximal del primer dedo del pie		Articulación metatarsofalángica del primer dedo: extensión del dedo



Completa tu colección de tablas de músculos

Felicitaciones: ¡has conquistado los orígenes, las inserciones, las inervaciones y las funciones de los músculos del miembro inferior! Pero aún quedan muchos músculos por aprender, así que no te detengas aquí. El siguiente paso es dominar la extremidad superior, la pared del tronco y la cabeza y el cuello. Por suerte, disponemos de tablas musculares de cada región.



APRENDE MÁS